



# 尺肤诊法部位探讨

赵晓晖<sup>1</sup> 马维骥<sup>2\*</sup>

(1. 甘肃省成县中医医院, 甘肃 成县 742500; 2. 成都中医药大学 四川 成都 610072)

**摘要:**尺肤诊属于中医诊法内容,现在临床上应用较少,主要是对尺肤诊法的部位认识不清造成的,本文拟通过文献梳理,对尺肤诊部位等方面进行讨论,认为尺肤诊的部位,一般通常所认为的传统的前臂部位,还应当包括腹部。

**关键词:**内经;尺肤诊;部位;探讨

**中图分类号:**R241.29 **文献标识码:**A **文章编号:**2096-1340(2018)03-0110-03

**DOI:**10.13424/j.cnki.jsctcm.2018.03.033

中医尺肤诊法源于《黄帝内经》,散载于《内经》诸篇。后世医家在此基础上对尺肤诊多有阐发,如《灵枢·论疾诊尺》中曰:“无视色持脉,独调其尺,以言其病,从外知内。”《诊家正眼》一书中提出“尺肤不可不详而考”,强调尺肤诊的意义和重要性。现在临床上应用较少,主要是对尺肤诊法的部位认识不清造成的,对于尺肤诊部位主要有两种观点:

## 1 前臂尺肤说

**1.1 关至尺泽之皮肤** 此观点主要认为是前臂部,如隋·杨上善《黄帝内经太素·色脉尺诊》认为:“尺之皮肤者,从尺泽至关,此为尺分也;尺分之中,关后一寸动脉,以为诊候尺脉之部也;一寸以后至尺泽,称曰尺之皮肤。”清·汪宏《望诊遵经·尺肤望诊》中曰:“尺肤者,尺泽至高骨之肤也”。清·吴谦《医宗金鉴·四诊心法要诀》认为:“尺者,谓从关至尺泽之皮肤也。”尺肤部位从些这文献来看,是指尺泽穴至高骨之间的皮肤。

**1.2 肘横纹至掌横纹之皮肤说** 此观点认为是整个前臂部,如《素问·脉要精微论》中曰:“尺内两旁则季肋也,尺外以候肾,尺里以候腹。中附上,左外以候肝,内以候膈;右外以候胃,内以候脾。上附上,右外以候肺,内以候胸中;左外以候

心,内以后膻中;前以候前,后以候后。上竟上者,胸喉中事也。下竟下者,少腹腰股膝胫足中事也。”根据这段文字的描述一般认为尺肤的位置是从肘横纹至掌横纹之间的皮肤,这也是在《中医诊断学》七版教材中得到体现。(如图1所示)

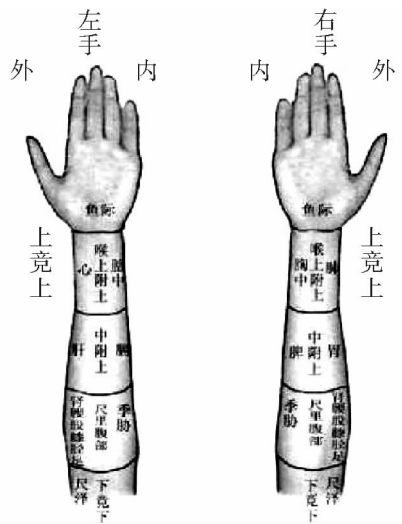


图1 诊尺示意图

**1.3 尺脉说** 讨论尺肤诊的部位因出现在论脉象的《素问·脉要精微论》中,因此许多注家解释“尺”为“尺脉”者,如张介宾、马蒔、高士宗等都认为此是诊寸口脉法。张介宾《类经·脉色类》:“尺

\* 通讯作者:马维骥(1958-),男,教授,硕士生导师,研究方向:证候规范化、标准化研究;病因病机研究。E-mail: 417103299@qq.com。